MALFORMACIONES CONGÉNITAS

Dres. C. Rufino y C. Rufino (h)

Introducción

Las malformaciones congénitas de cabeza y cuello son un capitulo amplio y complejo que comparten la cirugía plástica reconstructiva y la cirugía de cabeza y cuello.

Las anomalías del desarrollo son muy variables y abarcan desde alteraciones a escala molecular y celular, hasta la formación defectuosa o falta de un órgano. Cuando la anomalía consiste en un defecto morfológico, estamos en presencia de una malformación, que si es grave, lleva a limitaciones en la vida normal del individuo.

Dichas alteraciones se encuentran estrechamente relacionadas con el desarrollo del sector mesodérmico correspondiente al proceso frontonasal y los arcos branquiales (ilustración 1). La faringe primitiva, derivada del intestino anterior, se ensancha y se une por su extremo craneal a la boca primitiva o estomodeo y se estrecha en su extremo caudal uniéndose al esófago.

En el lado ectodérmico se localizan los elementos que componen el estomodeo, la cara y el cuello. Debe recordarse que entre los relieves de los arcos branquiales existen depresiones que separan los arcos que se denominan surcos branquiales.

En el lado endodérmico se encuentran los elementos constitutivos de la faringe primitiva y dicho endodermo penetra entre los arcos branquiales formando las bolsas faríngeas.

Ilustración 1

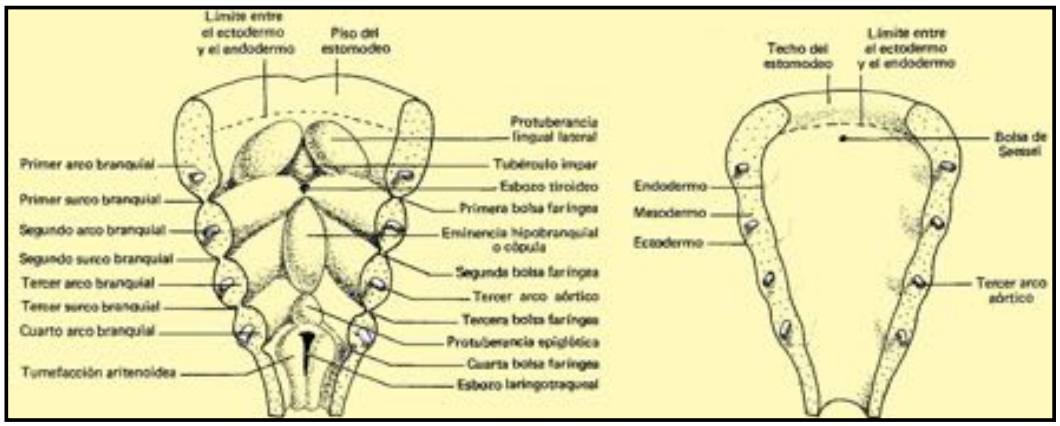

Piso de la faringe *Techo de la faringe*

Las anomalías aparecen cuando no se fusionan entre sí algunos de los procesos que intervienen en la formación de la cara y el cuello, se altera la migración de los elementos glandulares en algún punto o existen alteraciones genéticas.

Malformaciones congénitas de la cara y el cuello

Fisura labio palatina

Las malformaciones craneofaciales más frecuentes son las relacionadas con la aparición de *fisuras*, clínicamente una hendidura de los tejidos blandos y de los huesos del esqueleto del cráneo y/o la cara. La *fisura del labio y paladar* es una alteración congénita muy frecuente, llegando en Estados Unidos a 1/700 nacimientos y a 1/450 nacimientos en Sudamérica y en aparente aumento. El 80% en hombres. Tiene carácter genético en un tercio de los casos. Si un progenitor tiene labio leporino existe un 2% de posibilidades de que la descendencia lo presente. La fisura del paladar es menos frecuente, 1/2500 nacimientos y más frecuente en mujeres.

Tipos

Cara y labio

Ilustración 2

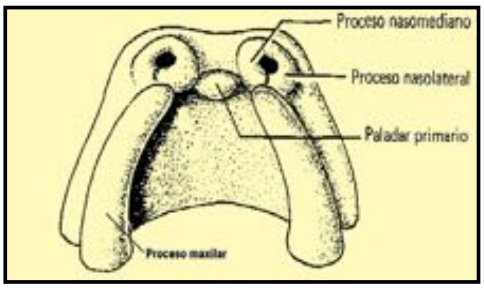

Ilustración 3

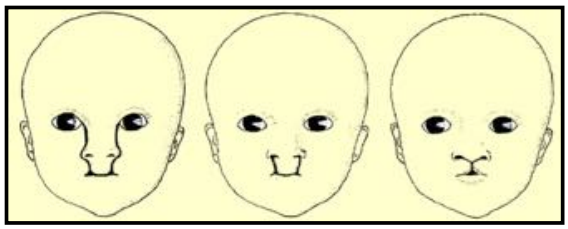

1 *2* *3*

Ilustración 4

Ilustración 5

Ilustración 6

1. ***Hendidura facial oblicua:*** Uni o bilateral (ilustración 3,1) y se extiende desde el borde interno de la órbita hasta el labio superior, por falta de fusión del proceso maxilar con los procesos nasolateral y nasomedial.

2. ***Labio hendido lateral:*** Uni o bilateral (ilustración 3, 2), por falta de fusión del proceso maxilar con el proceso nasomediano (ilustración 4 y 5).

3. ***Labio hendido medial:*** por falta de fusión de los procesos nasomedianos (ilustración 3, 3 e ilustración 6).

Paladar

Ilustración 6

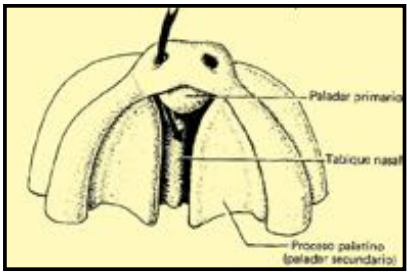

Ilustración 7

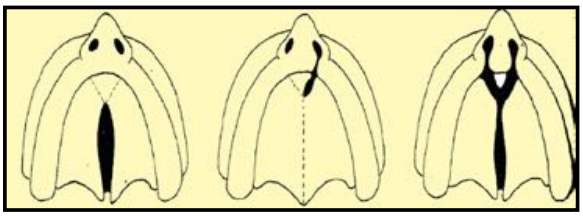

Ilustración 8

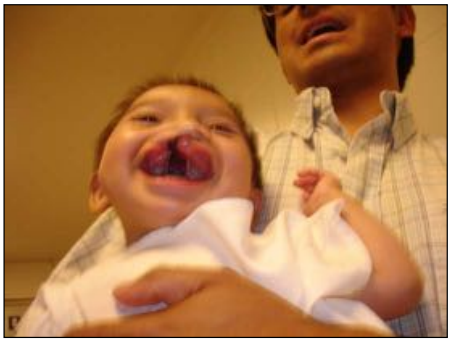

Ilustración 9

Paladar hendido: se debe a la falta de fusión de procesos palatinos entre sí (ilustración 7), abarcando el paladar blando o el blando más el duro y es medial. La falta de fusión de los procesos palatinos con el paladar primario produce una fisura lateral del paladar que suele prolongarse hasta el labio. Si se combinan ambas, la hendidura es completa (ilustración 8, 9 y 10).

Micrognatia: Se produce un desarrollo insuficiente de los procesos mandibulares, con un tamaño mandibular desproporcionadamente pequeño

Síndromes del primer arco branquial

Son cuadros que presentan anomalías derivadas del trastorno del desarrollo del primer arco branquial.

***Síndrome de Treacher-Collins (disostosis mandibulofacial)*:** es transmitido por un gen autosómico dominante y se presenta con hipoplasia malar, micrognatia y defectos en los parpados inferiores y oídos.

Síndrome de Pierre Robin: se presenta con micrognatia, paladar hendido y trastornos oculares y auditivos.

Las patologías descriptas son las más frecuentes. El manejo de todos estos pacientes, aunque exitoso en la actualidad, requiere de un amplio y experimentado equipo multidisciplinario pues relacionan íntimamente las especialidades de cirugía plástica reconstructiva y estética con la cirugía oral y maxilofacial.

Quiste branquial

Los surcos branquiales 2º, 3º y 4º quedan incluidos dentro de una fosa ectodérmica común denominada seno cervical (ilustración 11) que aparece a la altura del cuello.

Ilustración 10

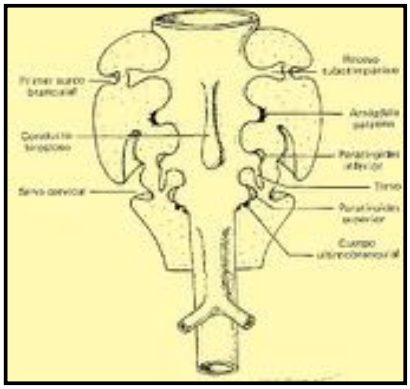

Ilustración 11

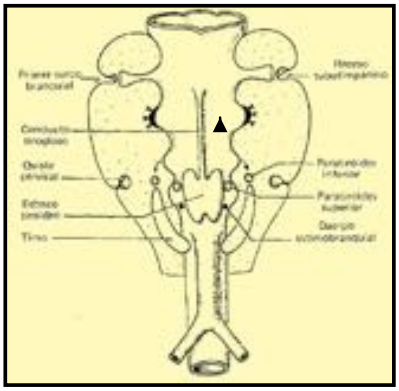

Posteriormente la cavidad, revestida de ectodermo, se separa de la superficie formando un quiste cervical transitorio (ilustración 12) que finalmente se oblitera.

Ilustración 12

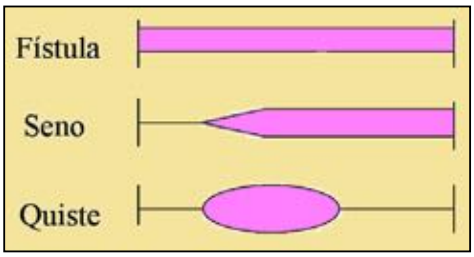

El quiste branquial son restos del seno cervical que persiste como consecuencia de una incompleta obliteración del quiste cervical transitorio. Usualmente se encuentran en el cuello, por debajo del ángulo mandibular. Eventualmente se forman conductos que comunican con un epitelio formando los senos. Si ese conducto comunica dos epitelios, ectodermo y endodermo, se determina una fístula branquial (ilustración 13).

Ilustración 13 *Ilustración 14*

Ilustración 15

Clínicamente se presenta como una tumoración laterocervical (ilustración 14), por debajo del ángulo maxilar, de meses o años de evolución, en pacientes jóvenes, habitualmente indolora. Su tamaño fluctúa con los cuadros inflamatorios agudos de vías aerodigestivas superiores. A veces se encuentra asociado a fístulas que drenan por delante del músculo esternocleidomastoideo.

Al examen físico se observa una tumoración laterocervical de variable tamaño, que no moviliza con la deglución, por dentro del esternocleidomastoideo y que se palpa renitente.

Los estudios complementarios de más ayuda son la ecografía y tomografía computada (ilustración 15), que muestran la cavidad quística y su contenido líquido.

La PAAF (punción-aspiración con aguja fina) define el diagnóstico mostrando una celularidad correspondiente al epitelio de revestimiento, generalmente de tipo pavimentoso, sobre un fondo inflamatorio de polimorfonucleares neutrófilos, linfocitos e histiocitos, habitualmente sin necrosis. Es importante recordar que son cavidades tapizadas por epitelio escamoso y por debajo de la basal es habitual encontrar un infiltrado linfoide con formación de folículos, lo cual lo relaciona con los procesos inflamatorios ya nombrados. La malignización es muy poco frecuente.

El tratamiento consiste en su exéresis (ilustración 16) con la curación en la mayoría de los casos.

Fístulas branquiales

Son conductos que se forman por la persistencia del seno cervical o del segundo surco branquial (ilustración 17).

Ilustración 16

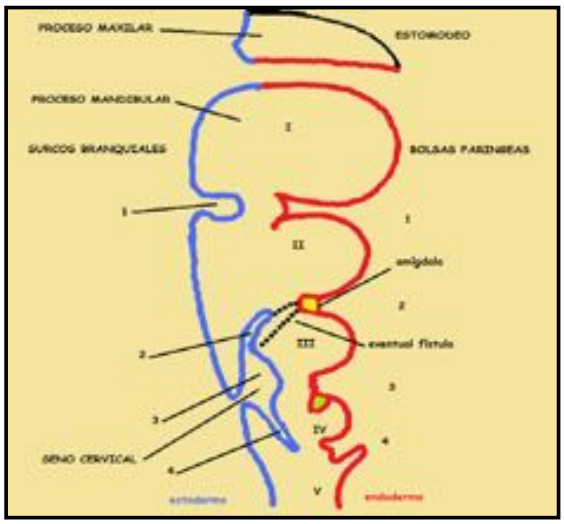

Ilustración 17

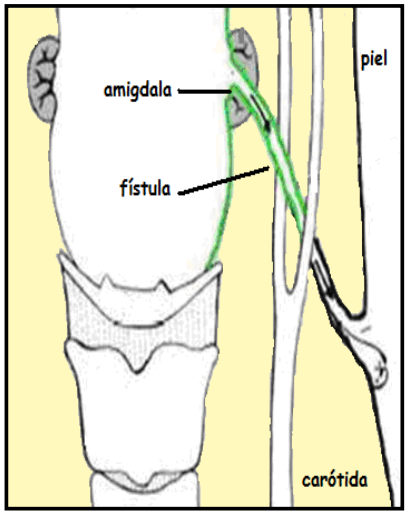

Las fístulas se presentan como estrechos conductos cuyos orificios de salida se abren en la pared lateral de la faringe, a nivel de la amígdala palatina, o en la superficie cutánea, en el tercio inferior del cuello, por delante del músculo esternocleidomastoideo. Cuando el defecto es completo (ilustración 18), la fístula comunica la cavidad faríngea con el exterior. En ocasiones se asocia a un quiste branquial al que drenan.

Quiste tirogloso

La glándula tiroides se origina a partir de punto situado entre el tubérculo impar y la cópula que van a formar la lengua. A partir del endodermo, se produce una proliferación hueca, conducto tirogloso, que penetra en el mesodermo y desciende hasta el cuello. Posteriormente este conducto se torna macizo y se expande en su extremo distal formando la glándula tiroides y ulteriormente desaparece.

Ilustración 18

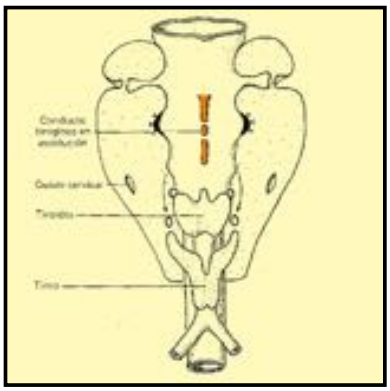

La persistencia y subsecuente dilatación de un tramo del conducto tirogloso (ilustración 19) forma el quiste tirogloso. El mismo suele localizarse, más frecuentemente, en el cuello, cercano a la línea media y al hueso hioides. En otras ocasiones se pude localizar en la base de la lengua, cercano al agujero ciego.

Ilustración 19

A veces aparece una fístula secundaria a nivel de los cartílagos laríngeos, que comunica la cavidad del quiste con el exterior.

Clínicamente se presenta en personas jóvenes como una tumoración en la región cervical anterior (ilustración 20), de meses o años de evolución, no doloroso, que experimenta cambios con episodios inflamatorios agudos de vías aéreas superiores, y menos frecuentemente acompañado con una fístula.

Al examen físico se observa un nódulo que asciende al deglutir y sacar la lengua, siendo duro-elástica la palpación, y encontrándose entre el hueso hioides y el cartílago tiroides.

Ilustración 20 *Ilustración 21*

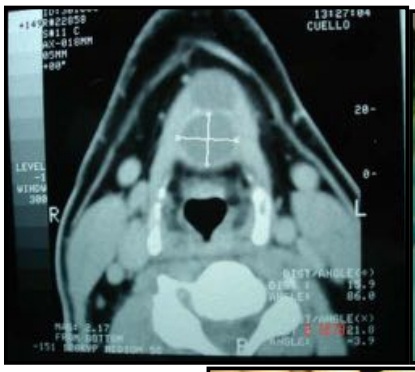

Ilustración 22

Los estudios complementarios de más ayuda son la ecografía y tomografía computada (ilustración 21), que muestran la cavidad quística y su contenido líquido. También su relación con el hueso hioides.

La PAAF (punción- aspiración con aguja fina) obtiene un material viscoso claro, y en los extendidos se observan células de tipo pavimentoso, células tiroideas, normalmente sin ninguna atipia, y células inflamatorias. El epitelio, que de forma ocasional será de tipo cúbico o cilíndrico, suele estar mal conservado. Histológicamente, los más altos presentan epitelio pavimentoso y los más bajos presentan un epitelio cúbico, mono o pseudoestratificado. La basal presenta un infiltrado inflamatorio prominente de tipo crónico, y suele encontrarse tejido tiroideo.

El tratamiento consiste en su exéresis (ilustraciones 22 y 23) con la curación en la mayoría de los casos. Existen casos de recidivas, frecuentemente asociadas a la no extirpación conjunta del quiste con el cuerpo del hioides (operación de Sistrunk).

Bibliografía

Hib, José. *Embriología médica*. Ed. El Ateneo. 1985.

Loré, John. *Cirugía de Cabeza y Cuello*. Ed. Panamericana. 1990.

Shah, Jatin. *Cirugía y Oncología de Cabeza y Cuello*. Ed. Elsevier. 2004.

Moore, K. L. *Embriología clínica*. Ed. Elsevier. 2008.

Gallego Aranda, P.; Gete García. "Quiste branquial". Servicio ORL. Hospital Universitario Doce de Octubre. Madrid. *Acta Otorrinolaringol Esp,* 2002; 53: 50-53.

Patel, N. N.; Hartley, B. E. J.; Howard, D. J. "Management of thyroglossal tract disease after failed Sistrunk's procedure". *J Laryngol Otol.* 2003; 117: 710-712.

Sistrunk, W. E. "The surgical treatment of cysts of the thyroglossal tract". *Ann Surg,* 1920; 71: 121-126.